

NEUROLOGIE

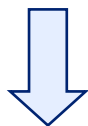

AVC GRAVE  
ET NEUROREANIMATION

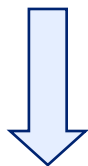
REDACTION : Dr Francony, Dr Hautefeuille  
VALIDATION : Bureau AVC, Commission scientifique

MAJ du 01/01/2018

AVC pouvant bénéficier  
d'un geste chirurgical



- 1) **AVC sylvien malin**
  - Si âge physiologique < 60 ans
  - Si Scan < 6h : signes précoces d'ischémie > 50 % ACM
  - Scan 24h : hypodensité ischémique ACM totale
  - Si NIHSS > 15 et trouble discret de vigilance (score 1 au 1a)
- 2) **AVC fosse postérieure**
  - Engagement des amygdales cérébelleuses
  - Contrainte sur le V4
  - Hydrocéphalie
  - Trouble de la vigilance
- 3) **Hémorragie intraventriculaire**
- 4) **Hémorragie sous-arachnoïdienne**
- 5) **Thrombose veineuse cérébrale**
- 6) **Hématome intraparenchymateux < 50 ans**



AVC avec trouble de la  
vigilance



**Transfert des images sur NEXUS**  
**+ Contact centre neuroréanimation**

- 1) **CHU Grenoble Alpes :**  
**Neuroréanimateur de garde : 04 76 76 55 04 / 57 35**
- 2) **CHANGE Annecy (sauf HSA et thrombose veineuse cérébrale) :**  
**Réanimateur de garde : 04 50 63 68 68**